




СПб ГБУЗ «Городской клинический онкологический диспансер»

Высоковакуумные дренажные системы в лечении послеоперационных ран с обильным отделяемым

М.Д. Ханевич, А.В. Хазов

Санкт-Петербург
2015



Вмешательства на лимфатическом аппарате (лимфодиссекции) - отличительная особенность онкохирургии

Как часть основного вмешательства

Рак желудка

Колоректальный рак

Рак молочной железы

Рак шейки матки

Изолированные (самостоятельные)

Меланома кожи

Рак кожи

Рак молочной железы

Рак полового члена

Рак вульвы

Метастазы опухолей внутренних органов

Метастазы в л/узлы без ВПО



Главной особенностью раневого процесса после лимфодиссекций является свободное истечение лимфы

Количество осложнений от 13 до 81%.

Ранние послеоперационные осложнения:

- Длительная лимфорея (более 1 месяца)
- Формирование лимфоцеле (лимфокист)
- Прорезывание кожных швов с расхождением краёв послеоперационной раны
- Краевые некрозы кожных лоскутов
- Воспалительно-гнойные осложнения
- Кровотечения и гематомы в области п/о раны

До сих пор нет единого подхода к ведению пациентов после лимфодиссекций.



Ведение пациентов после лимфодиссекций:

1. Пред- и интраоперационная визуализация лимфатических сосудов (рентгенолимфография, лимфосцинтиграфия, использование лимфотропных красителей)
2. Техника оперирования (тщательное лигирование клетчатки в местах вероятного прохождения лимфатических сосудов)
3. Использование современных технологий коагуляции тканей (Harmonic[©], Ligasure[©])
4. Использование коагулирующих веществ (перекись водорода, этиловый спирт)
5. Коллагеновые герметики для ран
6. Транспозиция мышц
7. Адекватное дренирование послеоперационной раны
8. Ранняя иммобилизация конечностей
9. Компрессионный трикотаж для конечностей в послеоперационном периоде

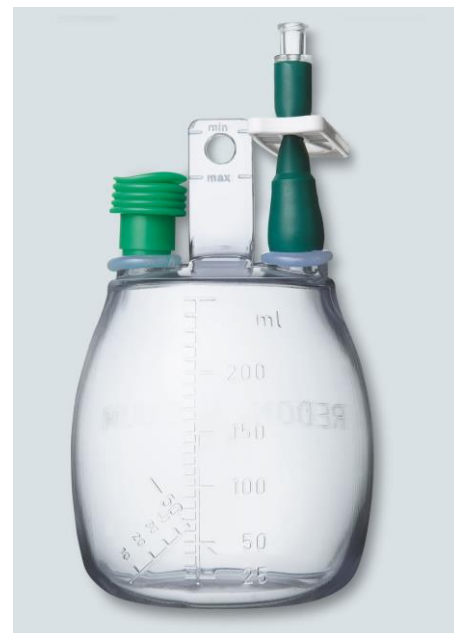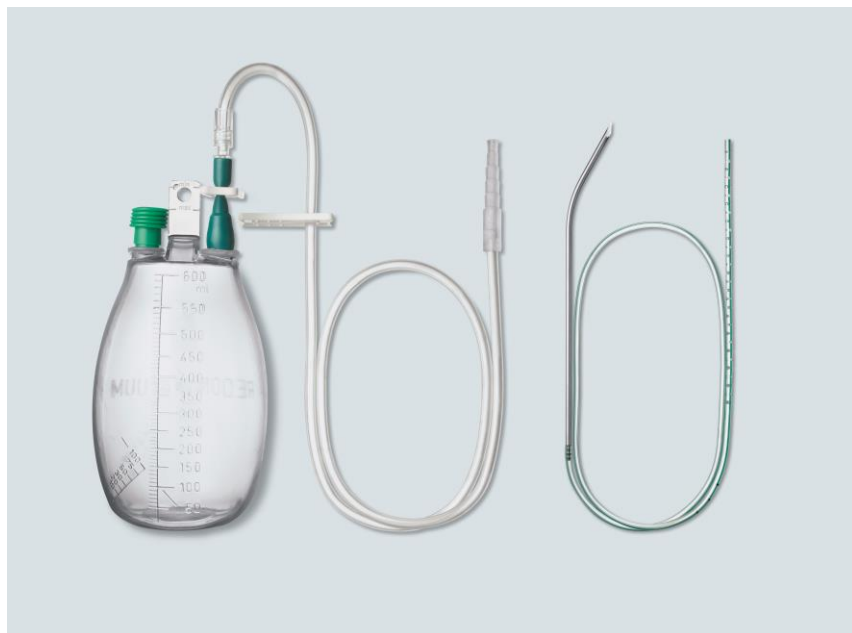


Цель исследования:

**Оценить эффективность
использования высоковакуумных
дренажных систем в лечении ран с
обильным отделяемым**



Высоковакуумные дренажные системы



- Предназначены для активного дренирования ран за счет отрицательного давления (до 1 атм), созданного в собирающей емкости в заводских условиях.
- Применяются для удаления раневого содержимого из полостей и ран во время и после хирургических вмешательств

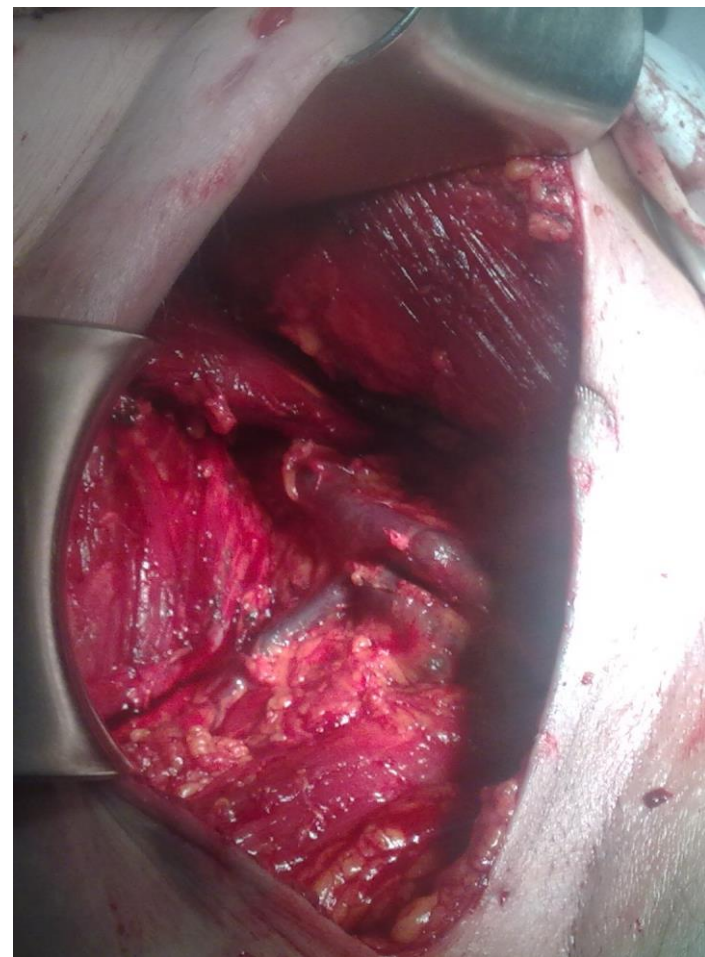
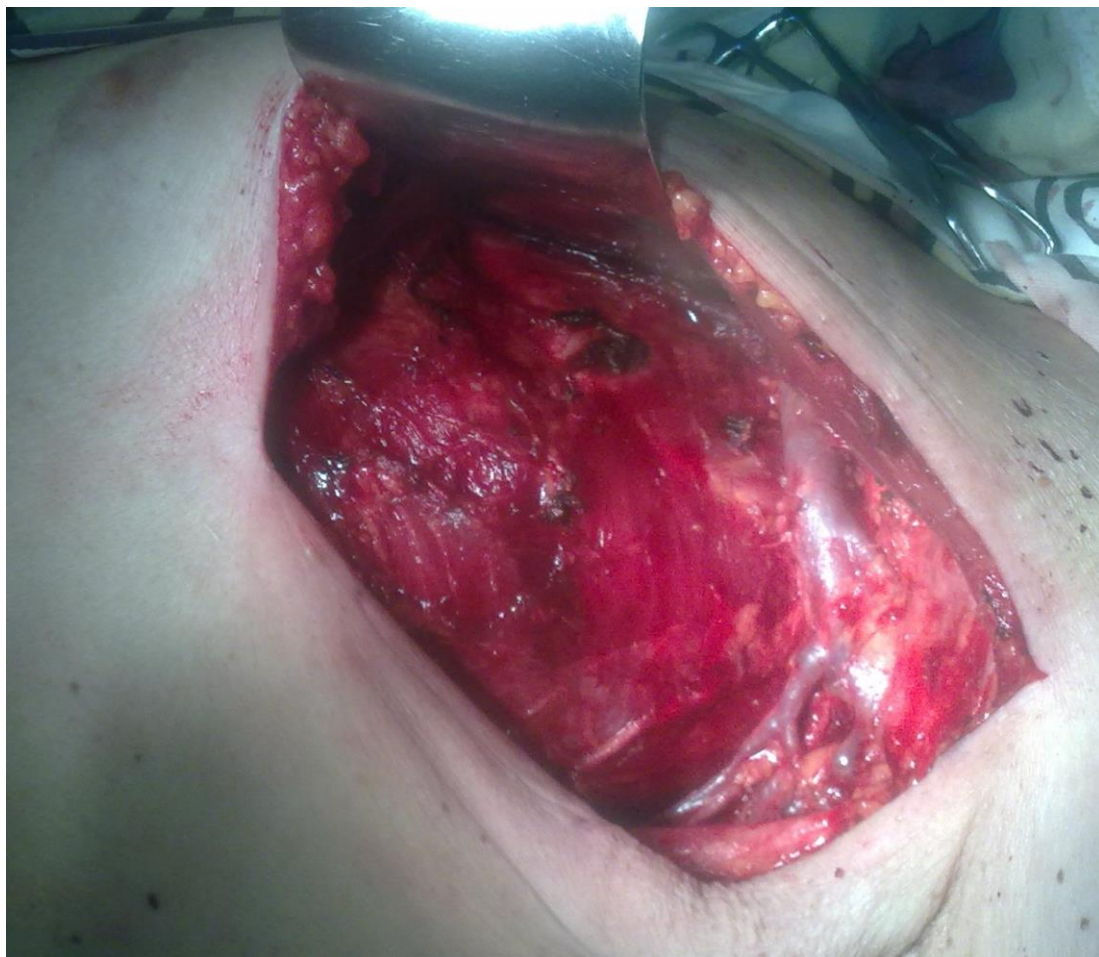

Характеристика групп пациентов

Группа	Аксиллярная лимфодиссекция		Пахово-бедренная лимфодиссекция	
	<i>Основная (2015)</i>	<i>Контрольная (2009 – 2014)</i>	<i>Основная (2015)</i>	<i>Контрольная (2009 – 2014)</i>
Количество	35	155	27	131
Возраст	56	52	61	55
Пол мужчины/женщины	19/16	75/80	8/19	64/67
Мтс меланомы кожи	25 (71,4%)	82 (52,9%)	19 (70,4%)	55 (42,0%)
Мтс рака кожи	9 (25,7%)	63 (40,6%)	8 (29,6%)	56 (42,7%)
Мтс опухолей внутренних органов	1 (2,9%)	10 (6,5%)	0 (0,0%)	20 (15,3%)

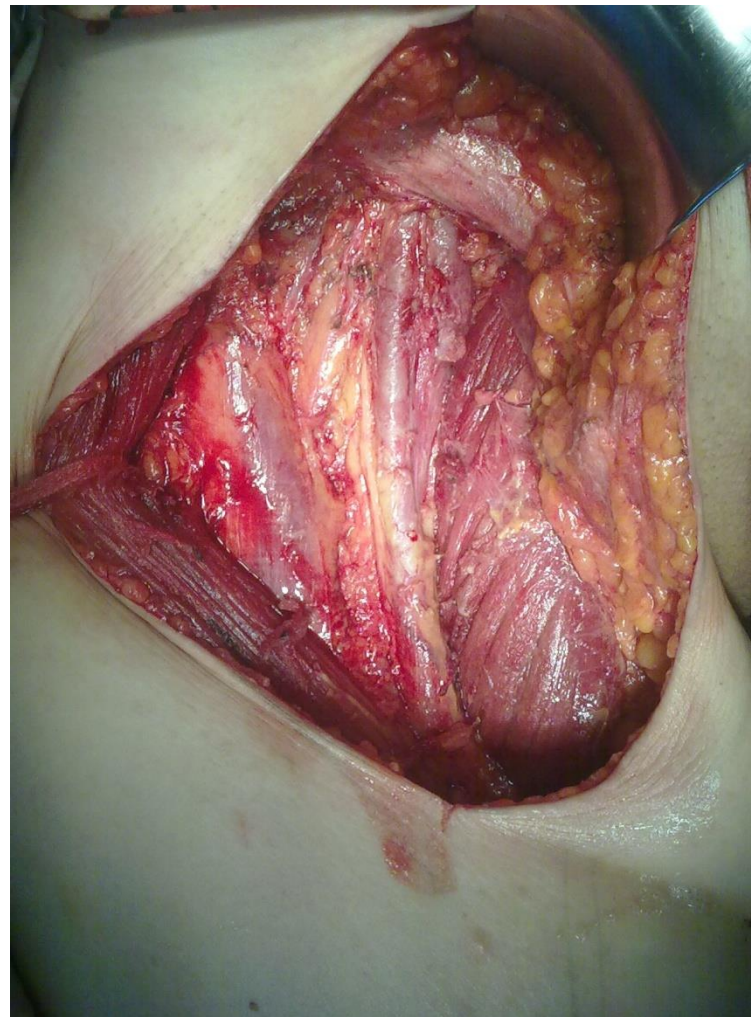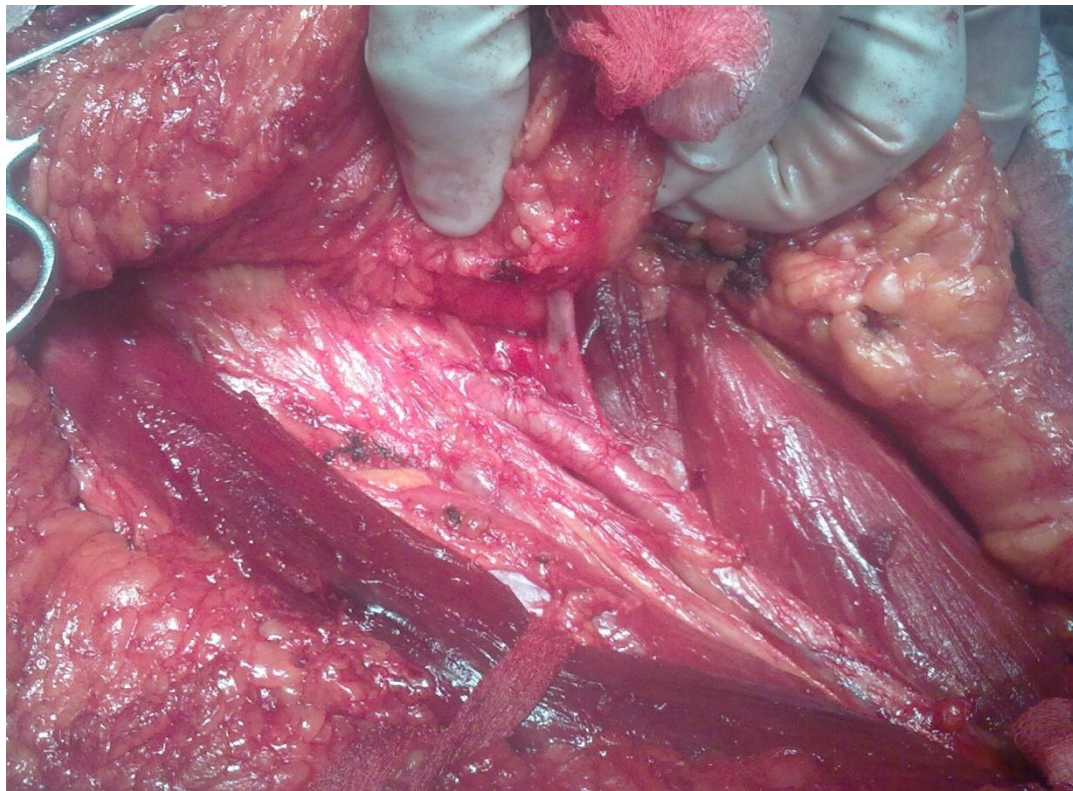


Аксиллярная лимфодиссекция



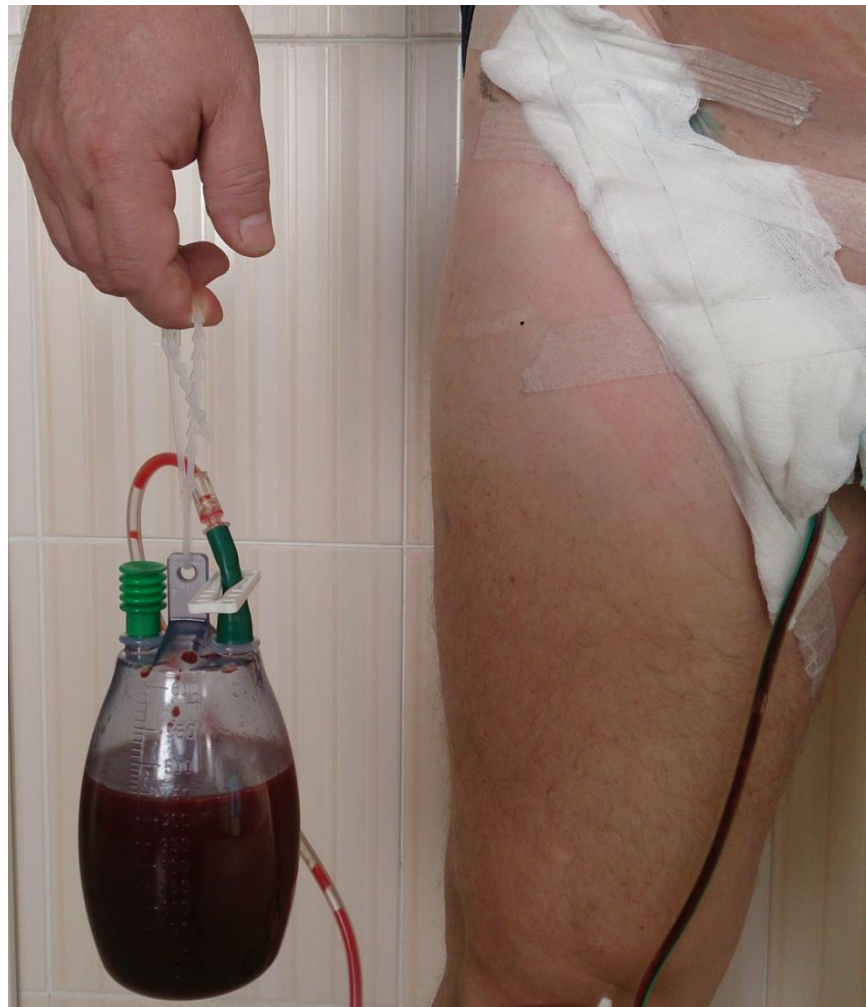

Пахово-бедренная лимфодиссекция (операция Дюкена)

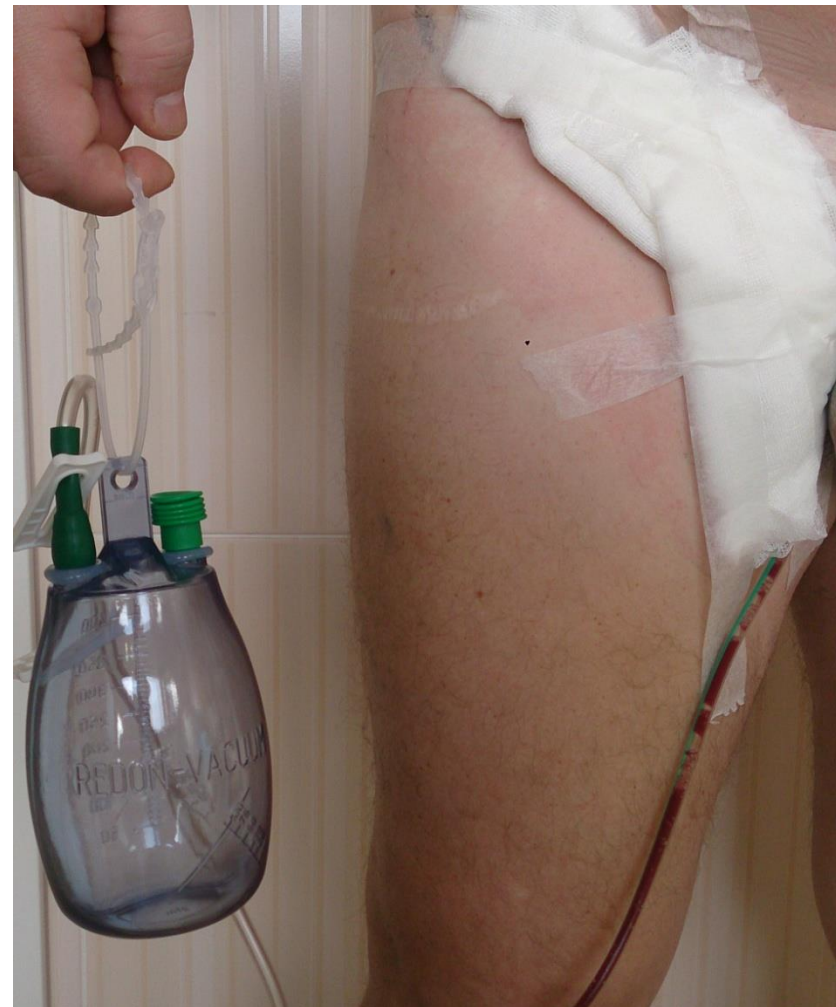



Внешний вид пациента с установленным дренажем (3-е сутки после операции Дюкена)



**До смены емкости для
сбора раневого
содержимого**



**После смены емкости
для сбора раневого
содержимого**



Количество осложнений и сроки лимфорей

Группа	Аксиллярные лимфодиссекции		Пахово-бедренные лимфодиссекции	
	Основн.	Контрольн.	Основн.	Контрольн.
Количество	35	155	27	131
Сроки лимфорей (суток)	8	13	20	24
Количество пациентов с осложнениями	6 (17,2%)	33 (21,3%)	9 (33,3%)	58 (44,2%)
<i>Длительная лимфорейя (более 1 месяца)</i>	1 (2,9%)	14 (9,0%)	3 (11,1%)	29 (22,1%)
<i>Прорезывание швов и краевые некрозы</i>	1 (2,9%)	10 (6,5%)	2 (7,4%)	19 (14,5%)
<i>Серомы</i>	2 (5,7%)	4 (2,6%)	1 (3,7%)	3 (2,3%)
<i>Воспалительно-гнойные осложнения</i>	2 (5,7%)	5 (3,2%)	3 (11,1%)	7 (5,3%)



Выводы

- ✓ Лимфодиссекции являются неотъемлемой частью онкохирургии, сопровождаются свободным истечением лимфы (лимфореей) и имеют высокий процент осложнений
- ✓ Использование высоковакуумных дренажных систем способно уменьшать сроки и объём лимфорееи и, как следствие, снижать количество послеоперационных осложнений

СПАСИБО ЗА ВНИМАНИЕ !

